

Fallbericht: Akute Wunde - offene Blase

Die Wunde: Eine offene Blase die sich im Ski-Schuhe gebildet hat. Das eilig gekaufte Blasenpflaster schwimmt davon, die Blase nässt und ist schmerzhaft. Hier spricht man von einem Bagatelltrauma, dass unter normalen Bedingungen keine klinisch relevanten bleibenden Gewebeschäden verursacht und nach wenigen Tagen von alleine komplett abheilt.

Auch wenn es sich um eine Blase aufgrund von Druck und Schwerkraften bei einem gesunden Erwachsenen handelt, zeigt der Fallbericht anschaulich, wie effektiv die Behandlung mit kaltem Plasma ist und wie schnell selbst Bagatellwunden unter der Therapie abheilen. Es musste hierfür nicht einmal auf das Skifahren verzichtet werden.

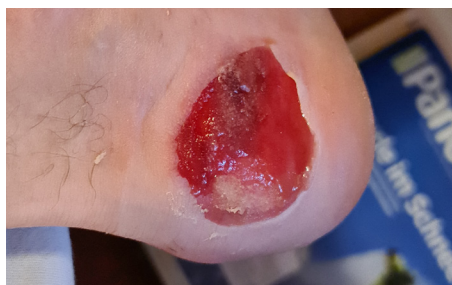FALLBESCHREIBUNG

Die Wunde wurde an Tag 0 gereinigt und dokumentiert. Die Haut der Blase war zu dem Zeitpunkt schon nicht mehr vorhanden und anschließend zum ersten mal mit 1 min CAP behandelt. Die Wundabdeckung erfolge mit einem dünnen Hydrocolloidverband. Bereits an Tag 2 (und einer CAP Behandlung) ist die Wundgröße um 30% reduziert. Die verbleibende Wundfläche ist zu 55% granuliert. An Tag 4 (nach insgesamt zwei Behandlungen mit CAP) waren bereits 70% der ursprünglichen Wundfläche abgeheilt, 71% der verbleibenden Wundfläche sind granuliert. Nach drei Behandlungen mit CAP und sieben Tage nach der ersten Dokumentation ist die Wunde vollständig abgeheilt. Eine weitere Behandlung mit CAP ist nicht nötig.

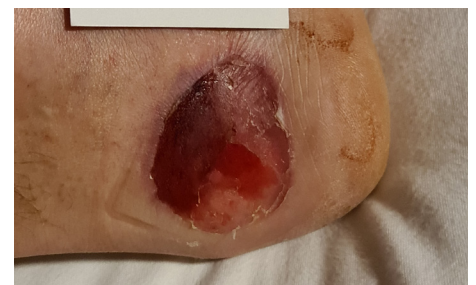 Patientenübersicht

39-jähriger Patient - keine weiteren Erkrankungen

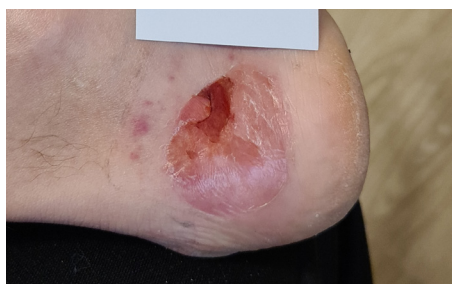Bagatelltrauma - offen Blase am Fuß mit dauerhafter Belastung



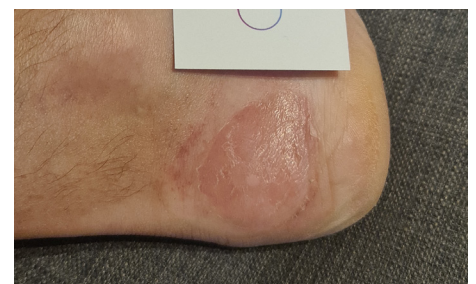Tag 0 – Behandlungsbeginn



Tag 2 – Nach 1 CAP Behandlung



Tag 4 – Nach 2 CAP Behandlungen



Tag 7 – Nach 3 CAP Behandlungen

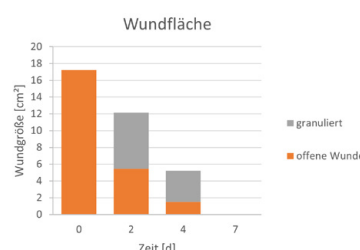


Abb 1: Entwicklung der Wundgröße
- grau: granuliert
- orange: offene Wunde

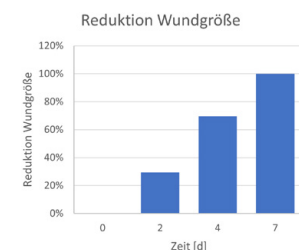


Abb 2: Reduktion der Wundgröße in % gegenüber der initialen Wunde